·论著·

盘状红斑狼疮中上皮-间质转化现象及Th1型炎症因子的作用

汪玉红 张林倩 胡腾飞 卫明慧 汪苑苑 刘杨 王新文
口颌系统重建与再生全国重点实验室,国家口腔疾病临床医学研究中心,陕西省口腔疾病临床医学研究中心,空军军医大学口腔医院口腔黏膜病科,西安 710032
通信作者:王新文,Email:landw211@163.com

【摘要】 目的 探究盘状红斑狼疮(DLE)中上皮基底细胞液化变性的本质,并评估与DLE密切相关的Th1型细胞因子白细胞介素2(IL-2)、干扰素γ(IFN-γ)、肿瘤坏死因子α(TNF-α)在DLE上皮基底细胞发生液化变性过程中所发挥的作用。**方法** 收集2023年5月至2024年10月就诊于空军军医大学口腔医院口腔黏膜病科的DLE患者组织标本10例,通过免疫组织化学方法检测E-cadherin、vimentin、CK19、β1 integrin和nestin在DLE上皮组织中的表达变化,与5例正常口腔黏膜组织比较分析。分别采用20 ng/mL IL-2、IFN-γ、TNF-α处理体外培养的人口腔黏膜上皮细胞,通过实时荧光定量反转录聚合酶链反应(RT-PCR)检测*E-cadherin*、*vimentin* mRNA的表达,采用细胞免疫荧光法检测经处理的上皮细胞中E-cadherin、vimentin蛋白的表达。免疫组化分析使用Image J软件测量DLE组与正常对照组平均光密度(MOD)值,采用独立样本*t*检验比较两组的MOD值。其余重复测量资料采用单因素方差分析。**结果** DLE上皮基底细胞vimentin表达上升,E-cadherin表达下降,呈现出与上皮-间质转化(EMT)相似的特征。同时,DLE上皮组织中干细胞标志物CK19、β1 integrin和nestin的表达增加。体外细胞实验结果表明,DLE相关的Th1型细胞因子IL-2、IFN-γ和TNF-α均能够诱导口腔黏膜上皮细胞发生EMT,与未处理组相比,处理组的vimentin表达量均上升,而E-cadherin表达均下降,其中IL-2诱导EMT的作用最强。**结论** DLE上皮基底细胞液化变性是一种EMT样现象,Th1型细胞因子IL-2、IFN-γ和TNF-α可能是触发这一现象的重要因素。

【关键词】 红斑狼疮,盘状; 液化变性; 上皮-间质转化

基金项目:陕西省重点研发计划(2023-YBSF-171);国家口腔疾病临床医学研究中心项目(LCA202206);空军军医大学口腔医院新技术项目(LX2023408)

引用著录格式:汪玉红,张林倩,胡腾飞,等. 盘状红斑狼疮中上皮-间质转化现象及Th1型炎症因子的作用[J/OL]. 中华口腔医学研究杂志(电子版), 2025,19(3):181-188.

DOI:10.3877/cma.j.issn.1674-1366.2025.03.005

Epithelial-mesenchymal transition phenomenon in discoid lupus erythematosus and the role of Th1 cytokines

Wang Yuhong, Zhang Linqian, Hu Tengfei, Wei Minghui, Wang Yuanyuan, Liu Yang, Wang Xinwen
State Key Laboratory of Oral & Maxillofacial Reconstruction and Regeneration, National Clinical Research Center for Oral Diseases, Shaanxi Clinical Research Center for Oral Diseases, Department of Oral Medicine, School of Stomatology, The Air Force Medical University, Xi'an 710032, China
Corresponding author: Wang Xinwen, Email: landw211@163.com

【Abstract】 Objective To explore the mechanism of liquefactive degeneration of basal epithelial cells in discoid lupus erythematosus (DLE) and to evaluate the impact of Th1-type cytokines interleukin-2 (IL-2), interferon-γ (IFN-γ), tumor necrosis factor-α (TNF-α) closely related to DLE in the process of liquefactive degeneration. **Methods** Tissue specimens from 10 patients with DLE who visited the Department of Oral Mucosal Diseases, Stomatological Hospital of Air Force Medical University from May 2023 to October 2024 were collected. The expression changes of E-cadherin, vimentin, CK19, β1 integrin, and nestin in the DLE epithelium were detected by immunohistochemistry and compared with

those in 5 normal oral mucosa tissues. Human oral mucosal epithelial cells were treated with 20 ng/mL IL-2, IFN-γ, and TNF-α *in vitro*. The expression of E-cadherin and vimentin mRNA was detected by real-time fluorescence quantitative polymerase chain reaction (RT-PCR), and the expression of E-cadherin and vimentin proteins in the treated epithelial cells was detected by cell immunofluorescence. The mean optical density (MOD) values of the DLE group and the normal control group were measured by Image J in immunohistochemical analysis. Independent sample *t*-test or Wilcoxon rank sum test was used to compare the MOD values between the two groups. One-Way ANOVA was used for repeated measurement data, and Tukey's method or Games-Howell method was used for pairwise comparisons within groups. **Results** Immunohistochemical staining showed that the MOD value of E-cadherin in the DLE group (0.156 ± 0.006) was statistically lower than that in the normal control group (0.321 ± 0.025; $t = 19.034$, $P = 0.004$). The MOD value of vimentin in the DLE group was significantly higher than that in the normal control group ($t = -49.875$, $P < 0.001$). The MOD value of nestin in the DLE group was higher than that in the normal control group ($t = -17.79$, $P < 0.001$). The DLE group tended to express more CK19 and β1 integrin, but the difference was not statistically significant compared with the normal control group ($P > 0.05$). RT-PCR results showed that the *E-cadherin* mRNA levels in the IL-2, IFN-γ, and TNF-α treatment groups were all decreased compared with the control group, and the differences in the IL-2 and TNF-α groups were statistically significant ($q_{\text{IL-2 group}} = 12.350$, $P_{\text{IL-2 group}} < 0.001$; $q_{\text{TNF-α group}} = 6.416$, $P_{\text{TNF-α group}} = 0.008$). Further pairwise comparisons revealed that the *E-cadherin* mRNA expression in the IL-2 group was lower than that in the IFN-γ and TNF-α groups, and the differences were statistically significant ($q_{\text{IL-2 group vs. IFN-γ group}} = 9.576$, $P_{\text{IL-2 group vs. IFN-γ group}} < 0.001$; $q_{\text{IL-2 group vs. TNF-α group}} = 5.930$, $P_{\text{IL-2 group vs. TNF-α group}} = 0.013$). The *vimentin* mRNA levels in each treatment group showed an upward trend, especially in the IL-2 group. Compared with the control group, the difference was statistically significant ($q_{\text{IL-2 group}} = 115.6$, $P_{\text{IL-2 group}} < 0.001$), and the expression level of *vimentin* mRNA in the IL-2 group was higher than that in the IFN-γ and TNF-α groups, with statistically significant differences ($q_{\text{IL-2 group vs. IFN-γ group}} = 115.6$, $P_{\text{IL-2 group vs. IFN-γ group}} < 0.001$; $q_{\text{IL-2 group vs. TNF-α group}} = 115.5$, $P_{\text{IL-2 group vs. TNF-α group}} < 0.001$). The results of cell immunofluorescence detection showed that the expression levels of E-cadherin protein in oral mucosal epithelial cells in the IL-2, IFN-γ, and TNF-α treatment groups decreased, and the differences compared with the control group were statistically significant ($q_{\text{IL-2 group}} = 16.67$, $P_{\text{IL-2 group}} < 0.001$; $q_{\text{IFN-γ group}} = 16.65$, $P_{\text{IFN-γ group}} < 0.001$; $q_{\text{TNF-α group}} = 16.63$, $P_{\text{TNF-α group}} < 0.001$). The expression levels of vimentin protein in oral mucosal epithelial cells in the three treatment groups increased, and the differences compared with the control group were statistically significant ($q_{\text{IL-2 group}} = 28.06$, $P_{\text{IL-2 group}} < 0.001$; $q_{\text{IFN-γ group}} = 21.24$, $P_{\text{IFN-γ group}} < 0.001$; $q_{\text{TNF-α group}} = 19.72$, $P_{\text{TNF-α group}} < 0.001$), and the expression level of vimentin protein in the IL-2 group was higher than that in the IFN-γ and TNF-α groups, with statistically significant differences ($q_{\text{IFN-γ group}} = 8.340$, $P_{\text{IFN-γ group}} = 0.002$; $q_{\text{TNF-α group}} = 6.820$, $P_{\text{TNF-α group}} = 0.006$). **Conclusions** The liquefaction degeneration of epidermal basal cells in DLE manifested features resembling the epithelial-mesenchymal transition (EMT) phenomenon, and Th1-type cytokines such as IL-2, IFN-γ and TNF-α may be significant factors that triggered this process.

【Key words】 Lupus erythematosus, discoid; Liquefaction degeneration; Epithelial-mesenchymal transition

Fund programs: Key Research and Development Program of Shaanxi Province (2023-YBSF-171); National Clinical Research Center for Oral Diseases (LCA202206); New Technologies of School of Stomatology, Air Force Medical University Fund (LX2023408)

DOI: 10.3877/cma.j.issn.1674-1366.2025.03.005

盘状红斑狼疮(discoid lupus erythematosus, DLE)是一种病因不明的慢性自身免疫性皮肤黏膜疾病,其病变主要累及头面部皮肤和口腔黏膜,病程通常持续数月至数年[1]。在组织病理学上,DLE的特征包括上皮过角化或不全角化、棘层萎缩、基底细胞液化变性,以及血管周围淋巴细胞浸润[2]。除此之外,病变区域还可能伴有胶原纤维的玻璃样变、水肿和断裂[3]。DLE属于口腔潜在恶性疾患

(oral potentially malignant diseases, OPMD)[4]，约0.5%～4.83%的口腔DLE患者可能发展为口腔鳞状细胞癌(oral squamous cell carcinoma, OSCC)[5-7]。在DLE的病理特征中，基底细胞的液化变性尤其值得关注，但是目前对于DLE中基底细胞液化变性的机制及其对疾病预后的影响尚不明确。

上皮-间质转化(epithelial - mesenchymal transition, EMT)是胚胎发育和伤口愈合过程中一个关键的生物学过程，涉及上皮细胞失去其极性和细胞间连接，获得间充质细胞的特性[8]。EMT在多种病理过程中起着重要作用，包括组织纤维化、炎症性疾病和肿瘤转移。已有研究报道，在口腔黏膜疾病中，EMT与多种OPMD的病理过程相关，如口腔扁平苔藓(oral lichen planus, OLP)、口腔白斑病(oral leukoplakia, OLK)和口腔黏膜下纤维性变(oral submucous fibrosis, OSF)等[9]。然而，目前尚未有文献报道DLE的上皮基底细胞液化变性是否与EMT有关。因此，本研究检测了EMT发生的标志性分子在DLE病损中的表达变化，并探究了与DLE密切相关的Th1型细胞因子如白细胞介素2(IL-2)、干扰素γ(IFN-γ)和肿瘤坏死因子α(TNF-α)在DLE上皮基底细胞发生液化变性中所发挥的作用，以期揭示DLE液化变性与EMT之间的关联及影响因素。

材料与方法

一、一般资料

本研究病例样本均来源于2023年5月至2024年10月就诊于空军军医大学口腔医院口腔黏膜病科的患者。共收集10例经临床及组织病理学检查确诊为“盘状红斑狼疮”且未接受任何治疗的病例样本，其中女性患者6例，平均年龄57岁(年龄范围45～69岁)；男性患者4例，平均年龄51岁(年龄范围42～63岁)。患有其他口腔黏膜疾病(如OLP、OLK等)、患有严重的系统性疾病或其他自身免疫性疾病的DLE患者不纳入本研究。同时，收集了5例正颌外科手术中切除的正常口腔黏膜组织作为正常对照组。本研究获得空军军医大学口腔医院伦理委员会的审核批准(批准号：KQ-YJ-2023-052)。所有涉及的人体样本组织均在获得患者书面知情同意后进行收集。所有实验方法均严格遵循批准的指导方针进行。

二、实验方法

1. 免疫组化：采用通用二步法检测试剂盒(PV9000，北京中杉金桥生物技术有限公司)对石蜡切片进行免疫组化染色，检测DLE病变组织和正常口腔黏膜组织中E-cadherin、vimentin、细胞角蛋白19(Cytokeratin-19, CK19)、β1整合素(β1 integrin)和巢蛋白(nestin)的表达。具体操作步骤如下：(1)切片先经二甲苯和梯度乙醇(100%～75%)进行常规脱蜡和水化；(2)随后在柠檬酸钠抗原修复液(pH=6.0)中100 ℃水浴加热20 min，然后取出切片静置，缓慢降温至室温，磷酸盐缓冲液(PBS)浸洗切片5 min×3次；(3)在切片上滴加过氧化物酶阻断剂，室温孵育10 min，PBS浸洗切片；(4)滴加5%山羊血清，室温孵育30 min；(5)甩去血清，滴加一抗，置于4 ℃孵育过夜，PBS浸洗切片；(6)滴加反应增强液37 ℃孵育20 min，PBS浸洗切片；(7)滴加增强酶标羊抗小鼠/兔IgG聚合物，37 ℃孵育20 min，PBS浸洗；(8)DAB显色后，用自来水冲洗终止反应；(9)苏木素复染，分色，返蓝；(10)随后进行脱水、二甲苯透明化、干燥，最后用中性树脂封片，并在显微镜下观察和扫描。所用一抗包括：E-cadherin(Abcam 40772，英国)、vimentin(CST 5741S，美国)、CK19(Abcam 15463，英国)、β1 integrin(Santa Cruz 9970，美国)、nestin(Santa Cruz 71665，美国)。使用Image J软件测量平均光密度值(mean optical density, MOD)，对免疫组化染色结果进行量化分析。

2. 细胞培养：人永生化口腔上皮细胞(human immortalized oral epithelial cell, HIOEC)由上海市第九人民医院口腔医学重点实验室提供。细胞采用成分确定的角质细胞无血清培养基(KSFM, Gibco，美国)进行培养，培养条件为37 ℃、5% CO_2恒温培养箱。实验中，分别用20 ng/mL IL-2、IFN-γ、TNF-α(PeproTech AF30001A，美国)刺激HIOEC 24 h，以观察这3种细胞因子对HIOEC的影响。

3. 细胞免疫荧光染色：HIOEC在KSFM培养基中培养于Millicell EZ-SLIDE可拆卸玻片(Merck Millipore，德国)上，当细胞达到100%融合时，用20 ng/mL的IL-2、IFN-γ和TNF-α处理24 h；随后，弃去培养基，用PBS浸洗细胞3次，每次5 min；用-20 ℃预冷100%甲醇固定细胞5 min后PBS洗涤；5%山羊血清室温固定30 min；弃去山羊血清，将细胞与抗E-cadherin(ab40772, Abcam，英国)和抗vimentin(CST 5741S，美国)的一抗4 ℃孵育过夜。次日用荧光二抗(ab150077, Abcam，英国)室温避光孵育1 h，PBS洗涤后用含DAPI封片剂(ab104139, Abcam，英国)封片。共聚焦显微镜(尼康)观察拍照。使用

Image J软件测量平均荧光强度。

4. 实时荧光定量反转录聚合酶链反应(RT-PCR):HIOEC经20 ng/mL IL-2、IFN-γ、TNF-α分别处理HIOEC 24 h后,去除培养上清,使用Trizol试剂提取总RNA,并加入适量的无RNA酶无菌水。RNA浓度采用超微量分光光度计Genova Nano(JENWAY,英国)进行测量。使用反转录试剂(TaKaRa RR036A,日本)将RNA反转录为cDNA。采用SYBR Premix Ex Taq实时荧光定量试剂(TaKaRa RR820A,日本)进行PCR检测*E-cadherin*及*vimentin* mRNA表达。反应体系为25 μL,包括SYBR Premix Ex Taq Ⅱ(2×) 12.5 μL,灭菌水8.5 μL,正反向引物各1 μL及cDNA模板2 μL。每组实验设3个平行样本,于CFX Opus 96系统(BioRad,美国)上进行定量PCR扩增反应。扩增程序为:95 ℃预变性30 s;95℃反应5 s和60 ℃反应30 s,循环40次;95 ℃反应10 s和60 ℃反应5 s,95 ℃分析溶解曲线。*E-cadherin*及*vimentin*基因的相对表达量根据$2^{-\Delta\Delta Ct}$方法计算。实验中所需引物的序列见表1。

表1 基因引物序列

基因	引物序列
GAPDH	正向:5′-AGAAGGCTGGGGCTCATTTG-3′
	反向:5′-AGGGGCCATCCACAGTCTTC-3′
E-cadherin	正向:5′-CTTACACCATCCTCAGCCAAGAT-3′
	反向:5′-TTGTACGTGGTGGGATTGAAGTA-3′
vimentin	正向:5′-GACGCCATCAACACCGAGTT-3′
	反向:5′-CTTTGTCGTTGGTTAGCTGGT-3′

注:*GAPDH*为甘油醛-3-磷酸脱氢酶。

三、统计学处理方法

使用SPSS 25.0软件进行数据统计分析,计量资料以$\bar{x} \pm s$表示。使用独立样本t检验比较DLE组与正常对照组之间的MOD值差异。采用单因素方差分析对其余重复测量资料进行分析,若方差齐性检验结果表明方差齐,则组间差异比较采用Tukey′s法;若方差不齐,则采用Games-Howell法。$P < 0.05$表示组间差异具有统计学意义。

结　　果

一、盘状红斑狼疮上皮基底细胞E-cadherin表达下调、vimentin表达上调

在正常口腔黏膜组织中,E-cadherin在上皮细胞全层均有表达(图1A),而vimentin在上皮细胞中几乎检测不到(图1C)。相比之下,在DLE病变组织中,E-cadherin和vimentin的表达模式与正常组织不同。具体而言,在DLE病变组织的上皮细胞中E-cadherin表达水平下降(图1B),尤其是在基底层,这种下降趋势最为明显。与正常对照组相比,该差异有统计学意义($t = 19.034$, $P = 0.004$,图2A)。与此同时,DLE病变组织上皮细胞中vimentin的表达则显著增强(图1D),与正常对照组相比,差异同样具有统计学意义($t = -49.875$, $P < 0.001$,图2B)。这种变化反映了与EMT相似的特征,即上皮细胞极性丧失,获得间充质细胞特征。

二、在盘状红斑狼疮中检测到更多的上皮干细胞标志物

在正常口腔黏膜组织中,CK19和β1 integrin的表达通常局限于基底层(图1E、1G)。而在DLE活检样本中,CK19和β1 integrin的表达不仅分布于基底层细胞中,表层细胞中也有所表达(图1F、1H),但两组间差异无统计学意义($P > 0.05$,图2C、2D)。此外,在正常口腔黏膜组织的免疫组化染色中,通常无法检测到nestin的表达(图1I),但在DLE病变组织的上皮细胞中,nestin的抗原表达呈阳性(图1J),两组间差异具有统计学意义($t = -17.79$, $P < 0.001$,图2E)。

三、白细胞介素2、干扰素γ、肿瘤坏死因子α诱导口腔黏膜上皮细胞发生上皮-间质转化

在细胞培养液中分别加入IL-2、IFN-γ和TNF-α,观察其对口腔黏膜上皮细胞的影响。RT-PCR结果表明,与对照组相比,IL-2、IFN-γ和TNF-α处理组的口腔黏膜上皮细胞*E-cadherin* mRNA水平均有不同程度下降,其中IL-2组和TNF-α组差异具有统计学意义($q_{IL\text{-}2组} = 12.350$, $P_{IL\text{-}2组} < 0.001$, $q_{TNF\text{-}\alpha组} = 6.416$, $P_{TNF\text{-}\alpha组} = 0.008$,图3A),进一步两两比较发现,IL-2组*E-cadherin* mRNA表达量低于IFN-γ组和TNF-α组,差异均有统计学意义($q_{IL\text{-}2组与IFN\text{-}\gamma组} = 9.576$, $P_{IL\text{-}2组与IFN\text{-}\gamma组} < 0.001$, $q_{IL\text{-}2组与TNF\text{-}\alpha组} = 5.930$, $P_{IL\text{-}2组与TNF\text{-}\alpha组} = 0.013$,图3A)。在*vimentin* mRNA表达方面,各处理组均呈现上升趋势,尤其是IL-2组*vimentin* mRNA增加最为显著,与对照组相比差异有统计学意义($q_{IL\text{-}2组} = 115.6$, $P_{IL\text{-}2组} < 0.001$,图3B),且IL-2组*vimentin* mRNA的表达量高于IFN-γ和TNF-α组,差异有统计学意义($q_{IL\text{-}2组与IFN\text{-}\gamma组} = 115.6$, $P_{IL\text{-}2组与IFN\text{-}\gamma组} < 0.001$, $q_{IL\text{-}2组与TNF\text{-}\alpha组} = 115.5$, $P_{IL\text{-}2组与TNF\text{-}\alpha组} < 0.001$,图3B)。细胞免疫荧光检测结果显示,加入IL-2、IFN-γ、TNF-α后,口腔黏膜上皮细胞E-cadherin蛋白表达水平均下降(图4A),

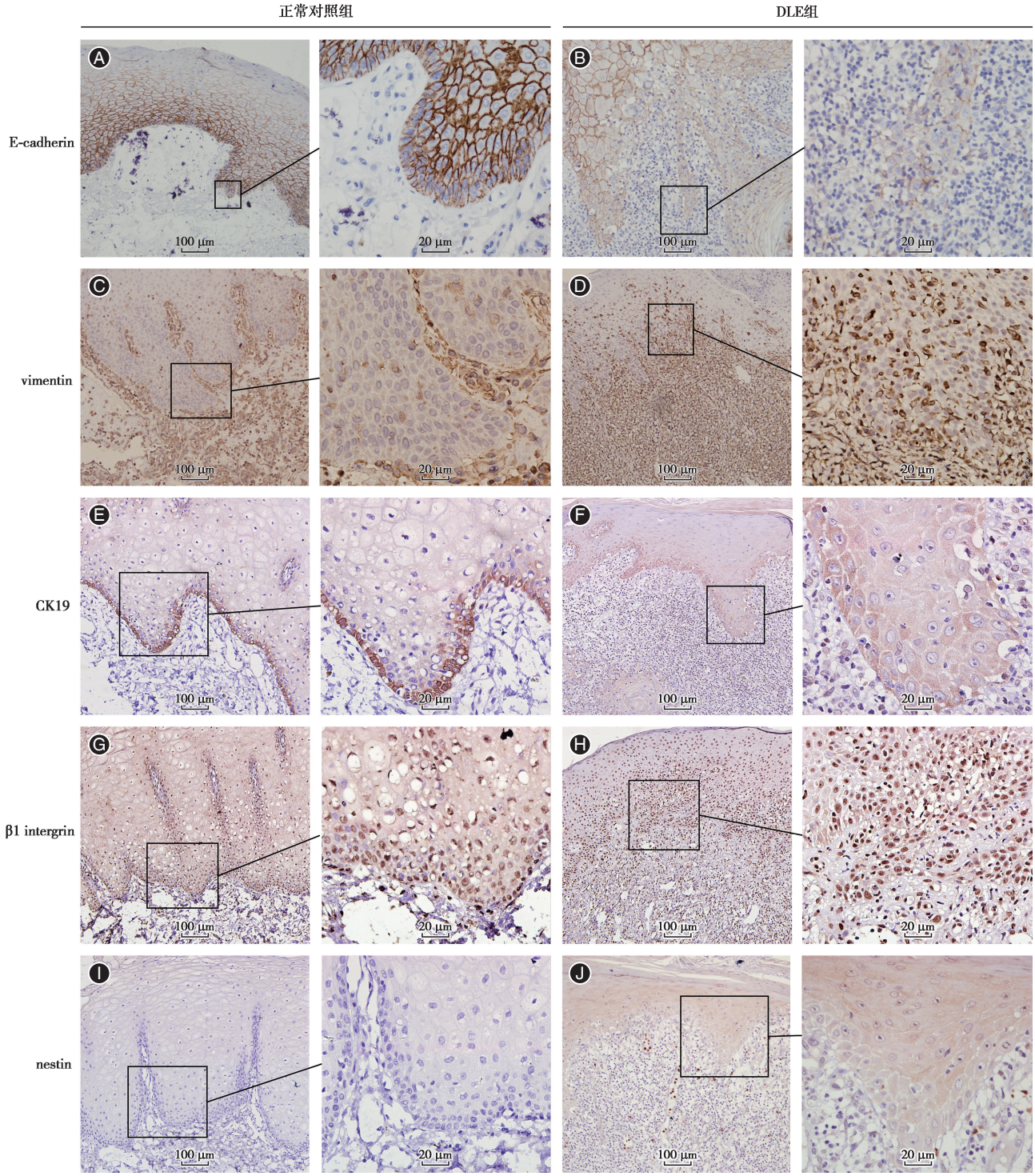

图1 E-cadherin、vimentin及上皮干细胞标志物的免疫组织化学染色 正常口腔黏膜E-cadherin(A)、vimentin(C)的表达,盘状红斑狼疮(DLE)病变中E-cadherin(B)、vimentin(D)的表达,正常口腔黏膜上皮中CK19(E)、β1 integrin(G)、nestin(I)的表达,DLE病变上皮中CK19(F)、β1 integrin(H)、nestin(J)的表达。

与对照组相比,各处理组的差异均具有统计学意义($q_{IL-2组}=16.67$, $P_{IL-2组}<0.001$, $q_{IFN-\gamma组}=16.65$, $P_{IFN-\gamma组}<0.001$, $q_{TNF-\alpha组}=16.63$, $P_{TNF-\alpha组}<0.001$,图4B)。同时,IL-2组、IFN-γ组、TNF-α组与对照组相比,vimentin蛋白表达水平均增加(图4C),差异有统计学意义($q_{IL-2组}=28.06$, $P_{IL-2组}<0.001$, $q_{IFN-\gamma组}=21.24$, $P_{IFN-\gamma组}<0.001$, $q_{TNF-\alpha组}=19.72$, $P_{TNF-\alpha组}<0.001$,图4D),且IL-2组的vimentin蛋白表达量高于IFN-γ组和TNF-α组,差异具有统计学意义($q_{IFN-\gamma组}=8.340$, $P_{IFN-\gamma组}=0.002$, $q_{TNF-\alpha组}=6.820$, $P_{TNF-\alpha组}=0.006$,图4D)。

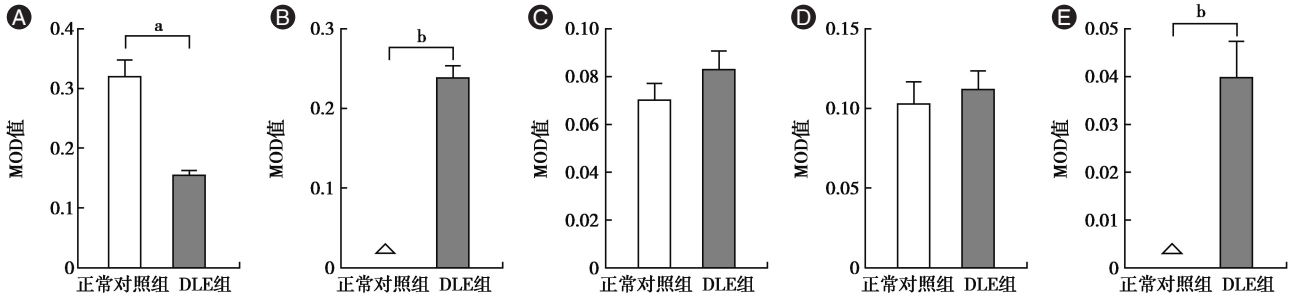

图2 E-cadherin、vimentin及上皮干细胞标志物的免疫组化定量表达 盘状红斑狼疮(DLE)组和正常对照组E-cadherin(A)、vimentin(B)、CK19(C)、β1 integrin(D)、nestin(E)的定量表达分析,$^aP<0.05$,$^bP<0.001$,△低于检测值,MOD为平均光密度。

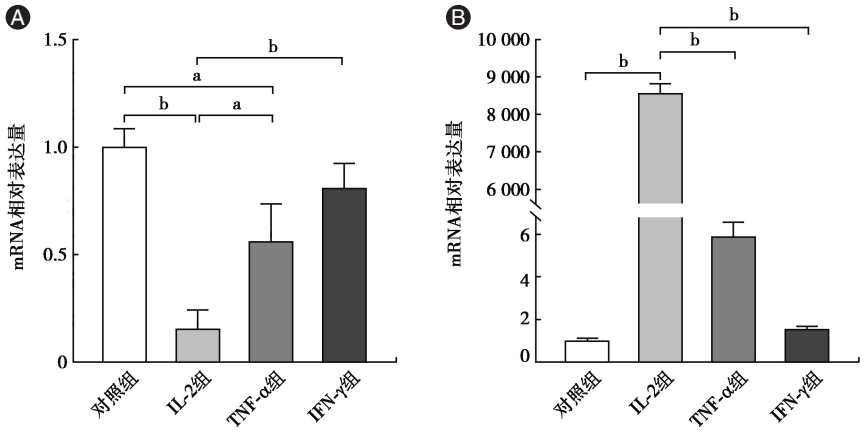

图3 20 ng/mL白细胞介素2(IL-2)、干扰素γ(IFN-γ)、肿瘤坏死因子α(TNF-α)处理人永生化口腔上皮细胞(HIOEC)24 h后,*E-cadherin*(A)和*vimentin*(B) mRNA的相对表达量 $^aP<0.05$,$^bP<0.001$。

讨 论

EMT最初是在脊椎动物的胚胎发育过程中发现的一个现象[10],在这一过程中,上皮细胞可能会丧失其极性和细胞间的紧密连接,获得迁移能力,转化为梭状的间充质细胞[11]。随着研究的不断深入,越来越多的研究发现,除了胚胎发育过程,很多病理情况也存在EMT现象。到目前为止,EMT根据其发生的生物学环境被分为3种类型,分别与胚胎发育(Ⅰ型)、组织再生和纤维化(Ⅱ型)、肿瘤发展和转移(Ⅲ型)相关[12-13]。近年来,Ⅱ型EMT在口腔黏膜疾病中的研究逐渐增多,在OSF、OLP和OLK中均发现EMT现象的存在[9,14-15],EMT导致的上皮细胞间连接破坏和细胞迁移能力的改变,可能促进相关口腔黏膜疾病的发生和发展。

E-cadherin是一种细胞间黏附分子,对于维持上皮细胞的极性和抑制细胞迁移至关重要[16],其表达下调导致上皮细胞间的黏附减弱,使细胞获得更具有侵袭性的间充质细胞特性。相反,vimentin是一种间充质细胞的细胞骨架蛋白,其表达上调有助于细胞获得更高的迁移能力和侵袭性[17]。因此,E-cadherin和vimentin的表达变化是判断是否发生EMT的重要分子标志。本研究中,观察到DLE病损处上皮基底细胞E-cadherin表达下降,而vimentin表达上升,呈现出与EMT相似的特征。这些结果提示DLE基底细胞可能经历了类似EMT的过程。此外,经历EMT的DLE上皮细胞倾向于表达CK19、β1 integrin和nestin,这些分子与一些癌症干细胞的特征相似,这是否与DLE癌变有一定关系,仍有待进一步研究。

研究表明,多种炎性细胞因子可介导EMT的发生,如TGF-β1在OSF中的作用已被广泛研究,TGF-β1通过激活Smad信号通路,促进上皮细胞EMT发生,导致纤维化[9,18]。此外,本课题组前期研究发现,IFN-γ可诱导EMT过程,导致OLP基底细胞液化变性,进而影响OLP的进展[14]。

DLE是一种自身免疫性疾病,其具体病因尚未完全明确。Th1型细胞因子是已报道的DLE病损中的主要细胞因子类型[19]。例如在DLE患者的皮肤活检样本中,有研究发现IL-2、IFN-γ mRNA及蛋白

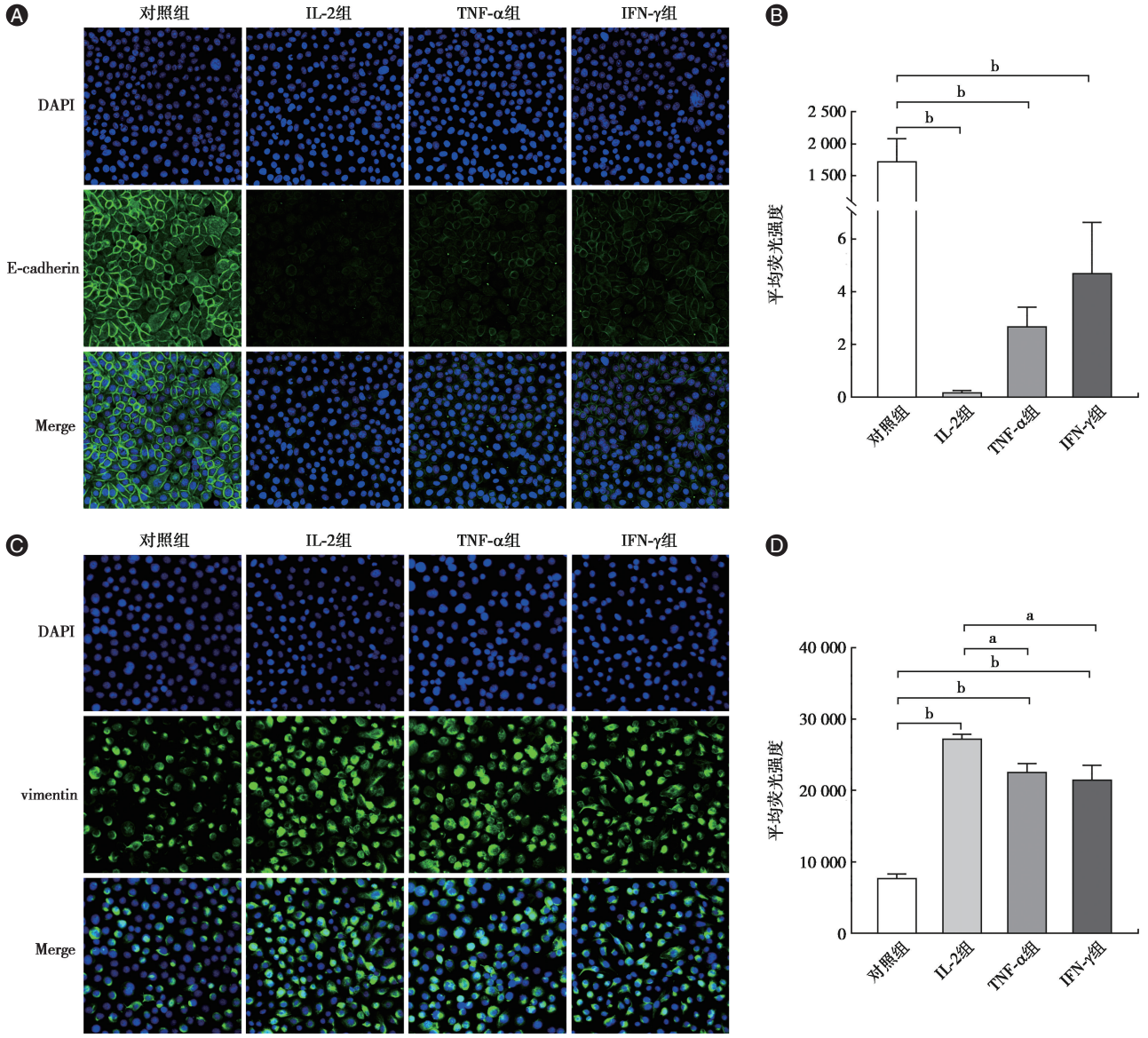

图4 20 ng/mL白细胞介素2(IL-2)、干扰素γ(IFN-γ)、肿瘤坏死因子α(TNF-α)处理人永生化口腔上皮细胞(HIOEC)24 h后,细胞免疫荧光检测E-cadherin和vimentin表达 A:E-cadherin的免疫荧光染色(绿色),DAPI染色显示细胞核(蓝色);B:E-cadherin平均荧光强度测量值;C:vimentin的免疫荧光染色(绿色),DAPI染色显示细胞核(蓝色);D:vimentin平均荧光强度测量值。[a]$P<0.05$,[b]$P<0.001$。

水平显著升高,*TNF-α* mRNA亦有升高趋势,且DLE病损中IFN-γ、IL-2受体的表达量也显著增加[20]。TNF-α是局部炎症反应的有效诱导剂,可能在DLE的发病机制中起重要作用,研究显示DLE的有效疗法如氯喹、糖皮质激素和沙利度胺可下调TNF-α表达[21-22]。因此,本研究选取了IL-2、IFN-γ和TNF-α这3种Th1型细胞因子,探究其在DLE的EMT样现象中可能发挥的作用。通过体外细胞实验得出,这3种细胞因子均能够诱导上皮细胞发生EMT样改变,其中IL-2的作用尤为显著。经IL-2、IFN-γ和TNF-α刺激的上皮细胞所展现出的EMT特征,与DLE的EMT样现象存在诸多相似之处,说明在DLE病损上皮的EMT样改变中,Th1型细胞因子,尤其是IL-2发挥了重要作用。

综上所述,本研究首次揭示了DLE基底细胞液化变性是一种EMT样现象,并发现IL-2、IFN-γ和TNF-α等Th1型细胞因子可能是触发此过程的重要因素。本研究为DLE的发病机制提供了新的视角,未来的研究需进一步探索相关分子机制,以期为DLE的临床治疗及癌变预防提供新的思路和方法。

利益冲突 所有作者均声明不存在利益冲突

作者贡献声明 汪玉红:研究实施、数据整理、文章撰写;张林倩:研究实施、文章修改;胡腾飞、卫明慧:数据统计分析、作图;汪苑苑、刘杨:对文章的知识性内容进行批评性审阅;王新文:研究设计及指导、论文审阅、经费支持

参 考 文 献

[1] Niebel D, Vos LD, Fetter T, et al. Cutaneous lupus erythematosus: An update on pathogenesis and future therapeutic directions [J]. Am J Clin Dermatol, 2023,24(4):521-540. DOI: 10.1007/s40257-023-00774-8.

[2] Ranginwala AM, Chalishazar MM, Panja P, et al. Oral discoid lupus erythematosus: A study of twenty-one cases [J]. J Oral Maxillofac Pathol, 2012, 16(3): 368-373. DOI: 10.4103/0973-029X.102487.

[3] Schiødt M, Andersen L. Ultrastructural features of oral discoid lupus erythematosus [J]. Acta Derm Venereol, 1980,60(2):99-107. DOI:10.2340/000155556099107.

[4] Warnakulasuriya S, Kujan O, Aguirre-Urizar JM, et al. Oral potentially malignant disorders: A consensus report from an international seminar on nomenclature and classification, convened by the WHO Collaborating Centre for Oral Cancer [J]. Oral Dis, 2021,27(8):1862-1880. DOI:10.1111/odi.13704.

[5] Kim DY, Rha EY, Yoo G, et al. Squamous cell carcinoma on the upper lip of a patient with discoid lupus erythematosus [J]. Arch Plast Surg, 2013,40(2):155-157. DOI:10.5999/aps.2013.40.2.155.

[6] Fernandes MS, Girisha BS, Viswanathan N, et al. Discoid lupus erythematosus with squamous cell carcinoma: A case report and review of the literature in Indian patients [J]. Lupus, 2015, 24(14):1562-1566. DOI:10.1177/0961203315599245.

[7] Liu W, Shen ZY, Wang LJ, et al. Malignant potential of oral and labial chronic discoid lupus erythematosus: A clinicopathological study of 87 cases [J]. Histopathology, 2011, 59(2): 292-298. DOI:10.1111/j.1365-2559.2011.03934.x.

[8] Yang J, Antin P, Berx G, et al. Guidelines and definitions for research on epithelial-mesenchymal transition [J]. Nat Rev Mol Cell Biol, 2020, 21(6): 341-352. DOI: 10.1038/s41580-020-0237-9.

[9] Meng Z, Yang T, Liu D. Type-2 epithelial-mesenchymal transition in oral mucosal nonneoplastic diseases [J]. Front Immunol, 2022,13:1020768. DOI:10.3389/fimmu.2022.1020768.

[10] Greenburg G, Hay ED. Epithelia suspended in collagen gels can lose polarity and express characteristics of migrating mesenchymal cells [J]. J Cell Biol, 1982,95(1):333-339. DOI:10.1083/jcb.95.1.333.

[11] Xu Y, Kovacic JC. Endothelial to mesenchymal transition in health and disease [J]. Annu Rev Physiol, 2023, 85: 245-267. DOI:10.1146/annurev-physiol-032222-080806.

[12] Liao TT, Yang MH. Hybrid epithelial/mesenchymal state in cancer metastasis: Clinical significance and regulatory mechanisms [J]. Cells, 2020,9(3):623. DOI:10.3390/cells9030623.

[13] Marconi GD, Fonticoli L, Rajan TS, et al. Epithelial-mesenchymal transition (EMT): The type-2 EMT in wound healing, tissue regeneration and organ fibrosis [J]. Cells, 2021, 10(7):1587. DOI:10.3390/cells10071587.

[14] Liu Y, Liu G, Liu Q, et al. The cellular character of liquefaction degeneration in oral lichen planus and the role of interferon gamma [J]. J Oral Pathol Med, 2017,46(10):1015-1022. DOI: 10.1111/jop.12595.

[15] Liu W, Yao Y, Shi L, et al. A novel lncRNA LOLA1 may predict malignant progression and promote migration, invasion, and EMT of oral leukoplakia via the AKT/GSK-3β pathway [J]. J Cell Biochem, 2021, 122(10): 1302-1312. DOI: 10.1002/jcb.29951.

[16] Coopman P, Djiane A. Adherens junction and E-cadherin complex regulation by epithelial polarity [J]. Cell Mol Life Sci, 2016,73(18):3535-3553. DOI:10.1007/s00018-016-2260-8.

[17] Sleeman JP, Thiery JP. SnapShot: The epithelial-mesenchymal transition [J]. Cell, 2011, 145(1): 162.e1. DOI: 10.1016/j.cell.2011.03.029.

[18] Haque M, Shyanti RK, Mishra MK. Targeted therapy approaches for epithelial-mesenchymal transition in triple negative breast cancer [J]. Front Oncol, 2024, 14: 1431418. DOI: 10.3389/fonc.2024.1431418.

[19] Erazo-Martínez V, Tobón GJ, Cañas CA. Circulating and skin biopsy-present cytokines related to the pathogenesis of cutaneous lupus erythematosus [J]. Autoimmun Rev, 2023, 22(2): 103262. DOI:10.1016/j.autrev.2022.103262.

[20] Toro JR, Finlay D, Dou X, et al. Detection of type 1 cytokines in discoid lupus erythematosus[J]. Arch Dermatol, 2000, 136(12): 1497-1501. DOI:10.1001/archderm.136.12.1497.

[21] Malara G, Verduci C, Altomonte M, et al. Thalidomide and discoid lupus erythematosus: Case series and review of literature [J]. Drugs Context, 2022, 11:2021-9-8. DOI:10.7573/dic.2021-9-8.

[22] Verdelli A, Corrà A, Mariotti EB, et al. An update on the management of refractory cutaneous lupus erythematosus [J]. Front Med (Lausanne), 2022, 9: 941003. DOI: 10.3389/fmed.2022.941003.

(收稿日期:2025-01-21)
(本文编辑:王嫚)